



► Caso clínico

Granuloma posterior como manifestación de toxocariasis ocular

Posterior granuloma as presentation of ocular toxocariasis

Eduardo Pérez-Salvador García,¹ Elío Díez-Feijóo,² María Victoria García-Gallardo Sanz,³ Jaime Locutura-Pérez,⁴ Miguel Ángel Román-Rodríguez.⁴

¹Servicio de Oftalmología. Doctor en Medicina y Cirugía, FEBO.

²Servicio de Oftalmología. Licenciado en Medicina.

³Servicio de Neumología. Doctora en Medicina.

⁴Servicio de Medicina Interna.

Hospital Divino Valles. Complejo Asistencial Universitario de Burgos. Burgos, España.

Palabras clave:

Toxocara canis, granuloma posterior, albendazol, corticosteroides, antihelmínticos, España.

► Resumen

Introducción: La toxocariasis ocular es una enfermedad poco frecuente en países desarrollados. El diagnóstico es clínico y mediante estudio de suero, humor acuoso o vítreo. No existe consenso en cuanto a la necesidad de tratamiento con antiparasitarios.

Presentación de caso: Varón de 19 años con disminución de visión unilateral AV. OI: 0.35, apreciándose en el fondo de ojo vitritis y un granuloma de polo posterior con brida a papila y a arca temporal superior. En la angiografía fluoresceínica se objetiva una lesión satélite,

► Abstract

Introduction: Ocular toxocariasis is an uncommon disease in developed countries. The diagnosis is clinical and by examination of serum, aqueous or vitreous humor. There is no consensus regarding the need for treatment with antiparasitic drugs.

Case report: 19 year-old man with unilateral decreased vision VA: 0.35, appreciating vitritis and posterior pole granuloma with flange to papilla and superior temporal arcade. In fluorescein angiography is objectively a satellite lesion, granuloma leakage and macular

Keywords:

Toxocara canis, granuloma posterior, albendazole, corticosteroids, antihelmintic drugs, Spain.

fuga a nivel del granuloma y edema macular. El diagnóstico de confirmación se realiza mediante prueba de ELISA para *Toxocara* (1.28). Se instauró tratamiento con corticoesteroides y albendazol sistémico, desapareciendo la fuga y la lesión satélite, alcanzando visión de 0.9 a los seis meses.

Conclusiones: Ante un granuloma posterior retiniano debe ser considerada la toxocariasis ocular en el diagnóstico diferencial.

*oedema. The diagnosis of confirmation was performed by ELISA test *Toxocara* (1.28). After albendazole and corticosteroid systemic treatment disappears the granuloma leakage and the satellite lesion, reaching visual acuity of 0.9 to 6 months.*

Conclusions: Ocular toxocariasis must be included in differential diagnosis in a retinal posterior granuloma.

► Introducción

La toxocariasis es una zoonosis causada por un helminto, huésped habitual del intestino del perro y el gato. Tras la infestación a humanos por vía digestiva a través de ingesta de alimentos o tierra contaminada con huevos y la migración de las larvas a través de la pared digestiva hacia el torrente venoso aparece la infección en dos formas clínicas: Larva Migrans Visceral (LMV) y Larva Migrans Ocular o Toxocariasis ocular (TO). Ambas formas pueden coexistir y son raras en países occidentales. La TO aparece frecuentemente como granuloma de polo posterior, granuloma periférico o endoftalmitis crónica.

► Presentación del caso

Varón caucásico de 19 años que refiere pérdida de visión progresiva y miodesopsias en ojo izquierdo de tres meses de evolución. El paciente convive en España con un gato y con un perro en Rumanía hasta hace siete meses, país de donde es originario. No presenta otros antecedentes de interés, ni de prematuridad en el nacimiento.

A la exploración oftalmológica se observó agudeza visual de la unidad con corrección en ojo derecho (OD: -0.50 -0.50 a 100°) y de 0.35 en el ojo izquierdo (OI: -0.75 -0.50 a 30°). Al examen bajo lámpara de hendidura se apreció tyndall vítreo en ojo izquierdo, sin reacción en cámara anterior y con tensiones oculares normales. En la exploración del fondo de ojo se observa una masa fibrovascular en cámara vítrea de un diámetro de papila asociado a foco satélite con una brida de tracción a papila y otra a la segunda bifurcación de la

arcada temporal superior. No se observó vasculitis (Figura 1).

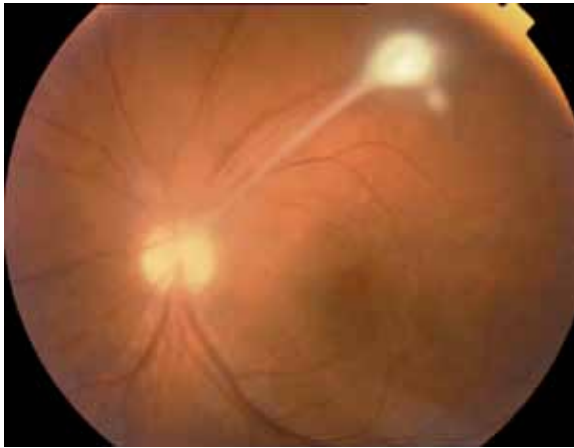
En la angiografía fluoresceínica (AFG) se objetiva fuga tanto en la masa y lesión satélite como en la brida anclada a papila, fuga a nivel papilar, edema macular, sin áreas de isquemia (Figuras 2 y 3).

El paciente no presentó otra sintomatología sistémica ni fiebre. Se solicitó hemograma para descartar eosinofilia, bioquímica, VSG y ECA resultando valores normales para todas las determinaciones. Se realizó serología para toxoplasma, toxocara, lúes, siendo positivo solamente la prueba de ELISA (1.28), y contacto con toxoplasma IgG positivo pero IgM negativo para toxoplasma. La reacción de Mantoux fue negativa, y la radiografía de tórax normal.

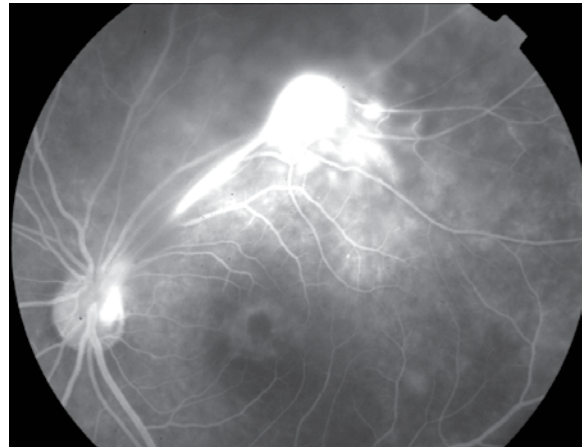
Con los hallazgos anteriores se diagnosticó granuloma de polo posterior por toxocara, con edema macular y brida traccional a papila. Se comenzó tratamiento antiparasitario, administrándose albendazol 400 mg/12 horas asociado desde el inicio del tratamiento a terapia corticoesteroides con prednisona 1 mg/kg/día. Se recomendó control veterinario de los animales con los que convive, realizándose controles hepáticos cada 15 días durante la terapia con antihelmínticos. Hasta los dos meses de tratamiento no se apreció mejoría en la agudeza visual, alcanzando en ese momento AV: OI: 0.6. Se le suspendió a los tres meses el albendazol, bajándose paulatinamente la terapia corticoidea, y a los cinco meses de tratamiento su agudeza visual en OI ha mejorado a 0.8 (Figura 4). En la AFG no se evidencia edema macular, ni fuga papilar, ni fuga en la brida, se observa la desaparición de la lesión satélite. Sólo se mantienen cambios en la impregnación de la fluoresceína



► **Figura 1.** Retinografía en el momento del diagnóstico con granuloma de polo posterior, lesión satélite y turbidez vítrea por vitritis.



► **Figura 2.** Angiografía en el momento del diagnóstico, fuga a nivel de la papila, brida, granuloma de polo posterior y masa satélite.



a nivel de la arcada temporal superior por anclaje a ese nivel. En la OCT se aprecia la resolución del edema macular (**Figura 5**).

A los seis meses se suspendió la medicación corticoesteroides con visión de 0.9 en OI, manteniéndose asintomático sin tratamiento hasta la fecha, un año y medio tras el diagnóstico.

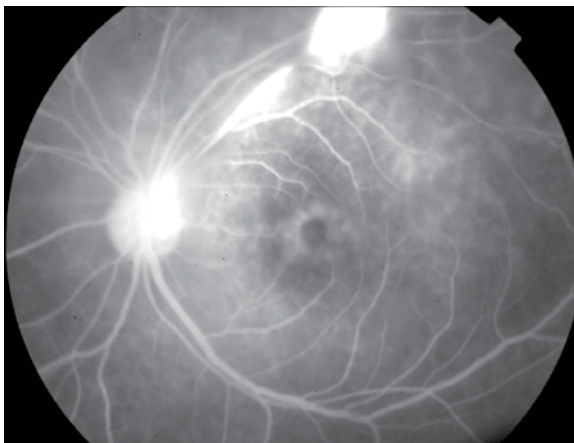
► Discusión

La toxocariasis ocular es una enfermedad poco frecuente en nuestro medio. La transmisión es a través de los animales por lo que requiere convivencia con perros o ingestión de alimentos contaminados

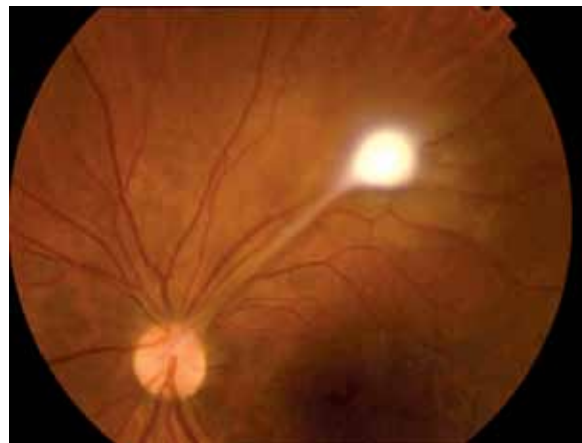y la edad más frecuente de aparición es el final de la infancia y la adolescencia. Tiene mayor incidencia en caucásicos no hispanos, como en el paciente que presentamos.¹

Por clínica puede asociarse a enfermedad sistémica (LMV), situación en la que se manifestarán fiebre, astenia, anorexia, cefalea o dolor abdominal acompañado de eosinofilia y leucocitosis en el hemograma, o como en este caso, aparecer únicamente clínica oftalmológica, típicamente pérdida de visión, con hemograma normal. Es en estos casos donde es importante conocer esta entidad para realizar una sospecha diagnóstica tras la exploración oftalmológica.

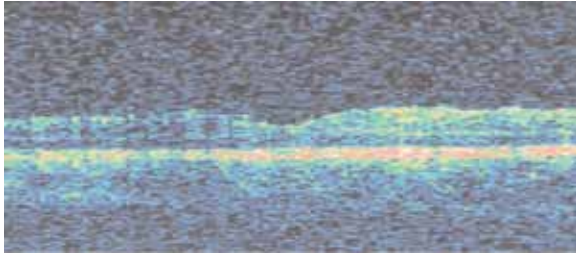
► **Figura 3.** Angiografía de tiempos tardíos en el momento del diagnóstico con edema macular cistoide.



► **Figura 4.** Retinografía tras tratamiento.



► **Figura 5.** Tomografía de coherencia óptica: resolución del edema macular cistoide.



La presentación clínica más frecuente es la presencia de un granuloma periférico, lo que ocurre en hasta 50% de los casos, seguido por el granuloma de polo posterior en 25% y por una endoftalmitis crónica en otro 25%. En el fondo de ojo se apreció un granuloma de polo posterior asociado a vitritis, edema macular y brida del granuloma a papila y a retina que son los signos clínicos más frecuentes descritos en la literatura. No es frecuente la aparición de uveítis anterior, salvo en algunos cuadros clínicos por un fenómeno de agudización.

La pérdida de la visión sucede hasta en 80% de los casos, menor o igual a 20/40 en el momento del diagnóstico (0.35 en este caso).¹

Ante la sospecha de TO se realizan las pruebas de diagnóstico de certeza. Estas son la búsqueda de anticuerpos antitoxocara en suero, humor acuoso o vítreo. Realizamos ELISA para la determinación de estos anticuerpos en suero, siendo positivos para una IgG > 1.10 (1.28 en este paciente), no siendo por lo tanto imprescindible la detección en humor acuoso o vítreo.

El diagnóstico diferencial debe realizarse fundamentalmente con la retinopatía del prematuro, vitreoretinopatía familiar exudativa, enfermedad de Coats, enfermedad del vítreo primario hiperplásico persistente, papilitis de etiología desconocida.²

Los tratamientos aceptados para la TO son los corticoides sistémicos, los antiparasitarios y la vitrectomía fundamentalmente si existe desprendimiento de retina por las tracciones vitreoretinianas. Sin embargo, no hay acuerdo en cuanto a la pauta o la necesidad del tratamiento antiparasitario. Encontramos en la bibliografía pacientes tratados sin albendazol^{3,4} y series de casos donde se utiliza el albendazol combinado con corticoesteroides sistémicos e incluso en esquemas de larga duración tras la resolución del cuadro para evitar recidivas.⁵ En algunos de los casos referenciados se realizó vitrectomía como parte del tratamiento.³⁻⁵ Es conveniente advertir acerca de las medidas ambientales de convivencia, higiene y estado vacunal de los animales domésticos.

En este paciente hemos decidido la terapia combinada y de instauración simultánea de corticoesteroides y albendazol, mejorando clínica, angiográficamente y en la tomografía de coherencia óptica, sin recidiva del mismo tras 18 meses de la instauración del tratamiento.

Referencias

1. Jay M Stewart, Leo DP Cubillan, Emmett T Cunningham JR. Prevalence, clinical features, and causes of vision loss among patients with ocular toxocariasis. *Retina* 2005;25:1005-1013.
2. Shields JA. Ocular toxocariasis: a review. *Surv Ophthalmol* 1984;28:361-381.
3. Gómez L, Rueda T, Pulido C, et al. Toxocariasis ocular. A propósito de un caso. *Arch Soc Esp Oftalmol* 2007;83:49-52.
4. Montesinos Ventura BM, Delgado Miranda JL, Ayala Barroso E, et al. Toxocariasis ocular. A propósito de un caso. *Arch Soc Canar Oftal* 2000;11:48-53.
5. Sung-Pyo Park, Inwon Park, Hyun-Young Park H, et al. Five cases of ocular toxocariasis confirmed by serology. *The Korean Journal of Parasitology* 2000;38:267-273.