



► Artículo original

## Facoemulsificación de núcleo luxado a vítreo (técnica de Lima)

*Phacoemulsification of luxated nucleus to vitreous (Lima technique)*

**Julio Cesar Lima-Carro**

Clínica Ocular Láser Tlaxcala. Tlaxcala, Tlax. México.

**Palabras clave:**

Núcleo, luxación, facoemulsificación, técnica, vitrectomía, México.

► **Resumen**

La luxación del núcleo a cámara vítrea es una de las complicaciones durante la cirugía de facoemulsificación. Para su recuperación, se utilizan técnicas que incluyen vitrectomía, líquidos pesados y facofragmentación con o sin la colocación de lente intraocular dependiendo del estado capsular. Se propone realizar facoemulsificación en cámara anterior, previa vitrectomía, y uso de líquidos pesados con lo cual se puede rescatar el núcleo de una manera más sencilla.

► **Abstract:**

*One of the most serious complications in phacoemulsification is the drooped nucleus, the surgery used included, vitrectomy, perfluorocarbon liquids and phacofragmentation with or without lens implantation. We propose phacoemulsification in anterior chamber previous vitrectomy and erfluorocarbon liquids.*

**Keywords:**

Nucleus, luxation, phacoemulsification, technique, vitrectomy, Mexico.

## ► Introducción

La luxación del núcleo a cámara vítrea es una de las complicaciones más serias en cirugía de catarata, las causas principales de esta complicación son por alteraciones zonulares o ruptura capsular, se han utilizado técnicas para recuperación de núcleo las cuales han cambiado en gran forma con la llegada de los líquidos perfluorocarbonados.<sup>1,2</sup>

Actualmente la técnica más utilizada es la fa-cofragmentación, la cual se realiza en cámara vítrea, también se ha reportado la facoemulsificación a través de las esclerotomías.<sup>3,4</sup>

A continuación presentamos la técnica que actualmente utilizamos, en la cual realizamos facoemulsificación de núcleo a través de herida corneal.

## ► Método

Facoemulsificación de núcleo luxado a vítreo (técnica de Lima).

Puntos a seguir:

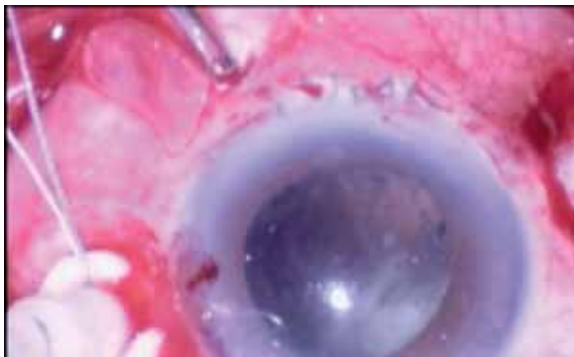
1. Para realizarla, es importante que no se coloque previamente la lente intraocular.
2. Colocación de infusión y puertos superiores, utilización de sistema de visualización en segmento posterior (lentes precorneales o sistemas de no contacto) (Figura 1).
3. Vitrectomía, liberando al núcleo de cualquier componente vítreo (Figura 2).

4. Colocación de líquidos pesados hasta que el núcleo se encuentre a nivel de iris (Figuras 3 y 4).
5. Colocación de tapones en esclerotomias y cierre de infusión (Figura 5).
6. Con sistema de visualización directa se realiza puerto secundario con cuchillete 15° en M II .
7. Puerto principal en M XI con cuchillete crescent y 3.2.
8. Facoemulsificación (dependiendo el tamaño de núcleo se pueden utilizar maniobras de división como en faco convencional) (Figuras 6 a 8).
9. Dependiendo estado capsular, colocación de lente intraocular en *sulcus* o en cámara anterior (Figura 9).
10. Punto de sutura nylon 10-0 en puerto principal (opcional).
11. Se retiran tapones y se abre infusión.
12. Con sistema de visualización en segmento posterior se retira líquido pesado.
13. Se revisan esclerotomias y cierre de las mismas con vicryl 7.0
14. Colirios y parche ocular.

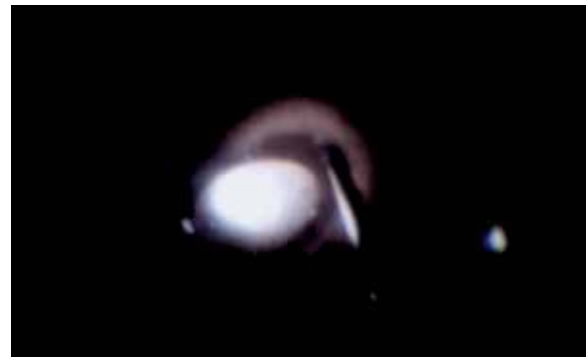
## ► Discusión

Realizar una vitrectomía anterior habitualmente representa aumentar el trauma debido a la

► Figura 1. Vitrectomía tres puertos.

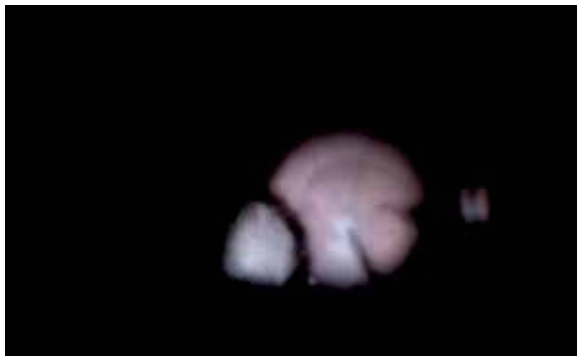


► Figura 2. Vitrectomía liberando núcleo.

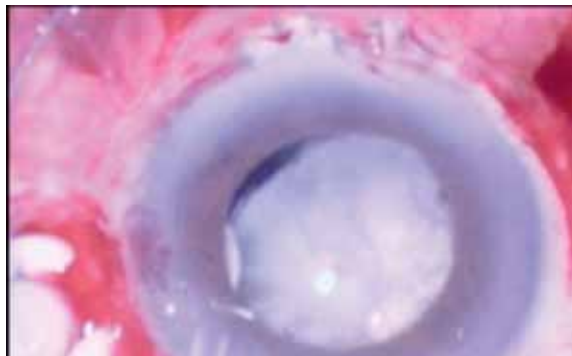




► **Figura 3.** Colocación de burbuja de líquido pesado.



► **Figura 4.** Líquido pesado hasta que el núcleo se encuentre a nivel de iris.



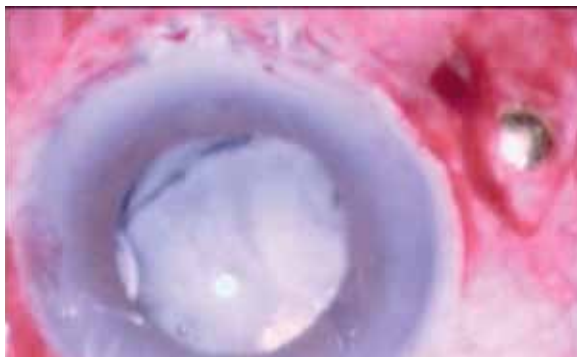
velocidad y la dinámica de fluidos; realizar una vitrectomía posterior disminuye la morbilidad a segmento anterior y para el cirujano de vítreo-retina es mejor trabajar con un ojo sin vitrectomía anterior ya que la hipotonía dificulta la colocación de infusión.

En casos de núcleo luxado es mejor realizar vitrectomía con equipo de segmento posterior con un mejor control de los fluidos, la facoemulsificación por vía corneal tiene la ventaja de que puede realizarse como cualquier facoemulsificación convencional.

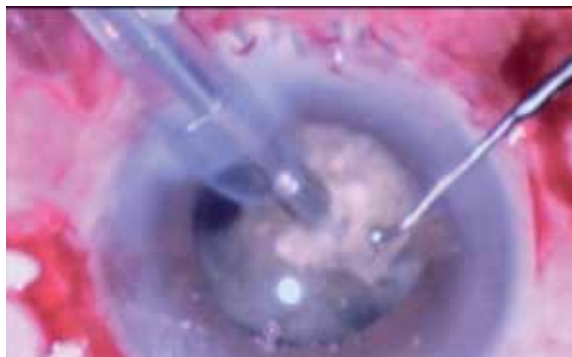
## ► Conclusiones

En cirugía de catarata la manipulación de núcleo y cápsula rota puede resultar en mayor morbilidad, la oportuna detección de alteraciones capsulares disminuye la presencia de esta complicación, una vez presente es importante determinar hasta donde el cirujano de segmento anterior puede intervenir o dar paso al especialista en segmento posterior, desde el punto de vista personal como cirujano de segmento posterior la vitrectomía a tres puertos nos permite un mejor manejo e incluso con ayuda

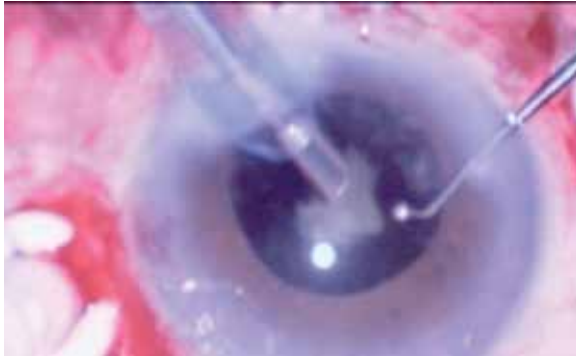
► **Figura 5.** Colocación de tapones esclerales y cierre de infusión.



► **Figura 6.** Facoemulsificación.



► **Figura 7.** Facoemulsificación.

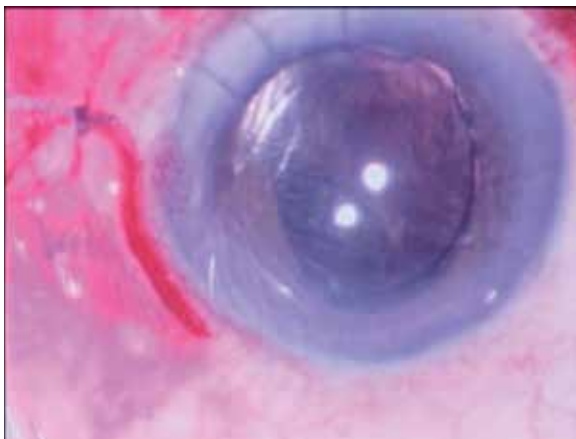


de viscoelásticos en segmento anterior el trauma quirúrgico corneal es menor que manejando un vitrector anterior.

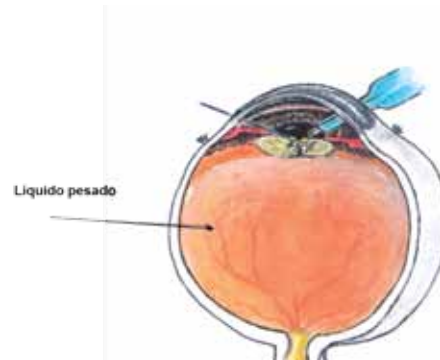
Al tener un núcleo luxado, la vitrectomía a tres puertos se facilita si el tono ocular es adecuado, muchas veces en pacientes que se realiza vitrectomía anterior la hipotonía dificulta la colocación de sonda de infusión.

El realizar facoemulsificación vía corneal permite utilizar la punta de facoemulsificación convencional con las ventajas de seguridad que esta ofrece comparada con el facofragmentador.

► **Figura 9.** Colocación de lente intraocular.



► **Figura 8.** Facoemulsificación del núcleo sobre el líquido pesado.



Colocar lente intraocular se facilita al asegurar tener libre de vítreo la cámara anterior, el daño al remanente capsular es menor y el uso de viscoelástico disminuye el trauma corneal.

## Referencias

1. Aasuri MK. Risk factors for and Management of dropped nucleus during phacoemulsification. *J Cataract Refract Surg* 2001;27:1428-32.
2. Ruiz Moreno JM. Phacoemulsification in the vitreous cavity for retained nuclear lens fragments. *Eur J Ophthalmol* 2006;16:40-5.
3. Soliman Mahdy M. Intravitreal Phacoemulsification with pars plana vitrectomy for magement of posteriorly dislocated nucleus or lens fragments. *Eur J Ophthalmol* 2010;20:115-9.
4. Dalma-Weiszhausz J.A modified technique for extracting a dislocated lens with perfluorocarbon liquids and viscoelastics. *Ophthalmic Surg Lasers Imaging* 2010;41:572-4.