

Cambios endoteliales con el uso de segmentos intraestromales en pacientes con queratocono: mecánico vs láser de femtosegundos

Dra. Valeria Sánchez-Huerta¹, Dr. Everardo Hernández-Quintela^{1, 2}, Dr. Guillermo De Wit-Carter¹,
Dra. Karen Merit-Hernández¹, Dr. Ramón Naranjo-Tackman¹

RESUMEN

Objetivo: Determinar los cambios y repercusiones endoteliales secundarios a la inserción de segmentos intraestromales en pacientes con queratocono, con dos técnicas diferentes.

Material y métodos: Se realizó un ensayo clínico, prospectivo, longitudinal, experimental. Se formaron dos grupos al azar, uno con técnica de femtosegundos y el otro mecánico, se tomó microscopia especular de no contacto (Top-Kon SP2000 America Corp, Paramus, NJ) en 59 pacientes en el preoperatorio, al primero, tercero y sexto mes del postoperatorio de la inserción de los segmentos intraestromales, para evaluar cambios en la densidad endotelial así como su coeficiente de variación.

Resultados: La microscopia especular en el primer grupo mostró una densidad celular endotelial preoperatoria de 2,601 cel/mm (± 444 cel) con un CV de 11,655 (± 1.58), al primer mes de 2,340 cel/mm (± 431 cel) con un CV de 11,896 (± 1.34), al tercero de 2,375 cel/mm (± 424 cel) con un CV de 12,413 (± 0.82) y al sexto de 2,214 cel/mm (± 491 cel) con un CV de 12,578 (± 0.60). En el segundo grupo la densidad celular endotelial preoperatoria fue de 2,718 cel/mm (± 435 cel) con un CV de 10,161 (± 2.69); al primer mes de 2,635 cel/mm (± 450 cel) con un CV 10,612 (± 2.43); al tercero de 2,433 cel/mm (± 614 cel) con un CV 10,741 (± 2.12) y al sexto de 2,559 cel/mm (± 438 cel) con un CV de 10,933 (± 2.13).

Conclusiones: El presente estudio muestra una tendencia del efecto sobre el endotelio corneal en pacientes postoperados de implantación de segmentos de anillo intracorneales con antecedentes de queratocono durante un seguimiento de 6 meses. Consideramos que es necesario un seguimiento a largo plazo para continuar evaluando el endotelio de estos pacientes. Es necesario determinar el poder del presente estudio y un seguimiento más largo para corroborar dicha tendencia.

Palabras clave: Células endoteliales, queratocono, segmentos intraestromales, femtosegundos.

SUMMARY

Purpose: To determine endothelial changes and repercussions after intrastromal segments insertions in keratoconus patients. **Methods and material:** A prospective, longitudinal, experimental, clinical essay was performed. A non contact specular microscopy (Top-Kon SP2000 America Corp, Paramus, NJ) was performed in 59 patients before surgery, and 1, 3 and 6 months after the intrastromal segment insertion to evaluate endothelial density and coefficient of variation (CV).

Results: Specular microscopy in the first group (femtosecond) had an endothelial cell density before surgery of 2,601 cel/mm (± 444 cel) with a CV of 11,655 (± 1.58), the first month 2,340 cel/mm (± 431 cel) with a CV of 11,896 (± 1.34), the third month of 2,375 cel/mm (± 424 cel) with a CV of 12,413 (± 0.82) and by month six of 2,214 cel/mm (± 491 cel) with a CV of 12,578 (± 0.60). In group 2 (mechanical) the endothelial cell density was 2,718 cel/mm (± 435 cel) with a CV of 10,161 (± 2.69); 2,635 cel/mm (± 450 cel) with a CV of 10,612 (± 2.43); 2,433 cel/mm (± 614 cel) with a CV 10,741 (± 2.12) and 2,559 cel/mm (± 438 cel) with a CV of 10,933 (± 2.13), respectively.

Conclusions: The present study shows a tendency of the effect of the intrastromal rings on the endothelium in patients with keratoconus. A longer follow-up study is needed to evaluate if there are differences between groups.

Key words: Endothelial cells, keratoconus, intrastromal rings, femtoseconds.

INTRODUCCIÓN

El queratocono es una enfermedad de la córnea no inflamatoria, progresiva, con adelgazamiento bilateral. Está caracterizada por el desarrollo de una protusión con un ápex a menudo localizado central o inferiormente en una posición excéntrica (1). La naturaleza progresiva del queratocono lleva a una disminución en la agudeza visual relacionada con el astigmatismo irregular y la miopía. Existen diversos tratamientos alternativos a la queratoplastia penetrante como: la queratoplastia lamelar (2), keratotomía sectorial (3), queratectomía fotorrefractiva (4), epikeratofaquia (5), que no han demostrado ser efectivos.

Actualmente se colocan segmentos intraestromales para mejorar la agudeza visual de los pacientes con miopías bajas (6, 7), ectasias corneales secundarias a cirugía refractiva (8) y pacientes con queratocono (9, 10) que presentan córneas claras y un buen grosor estromal periférico, con buenos resultados. Actúan como elementos espaciadores pasivos que acortan la longitud de arco de la superficie corneal anterior y de esa forma aplanan la córnea central (10, 11).

El láser de femtosegundos se introdujo para realizar los túneles de inserción de los anillos mediante fotodisrupción, en teoría, con mayores ventajas que las de la técnica mecánica tradicional (12).

El objetivo del trabajo fue determinar los cambios y repercusiones secundarios a la inserción de segmentos corneales intraestromales en pacientes con queratocono con dos técnicas distintas: mecánico vs láser de femtosegundos. Aunque existen ya reportes en la literatura donde se analiza el endotelio corneal posterior a la colocación de anillos intraestromales (13), no existen estudios comparativos entre diferentes técnicas.

MATERIAL Y MÉTODOS

El presente estudio es un ensayo clínico, prospectivo, longitudinal y experimental en pacientes con queratocono. Se incluyeron 59 pacientes con diagnóstico de queratocono, que presentaran córneas transparentes, paquimetrías periféricas mayores a 400 μm y que fueran intolerantes al lente de contacto.

Se formaron dos grupos al azar: al primer grupo (29 ojos) se les colocaron los segmentos con láser de femtosegundos (Intralase Corp, Irvine, California) y al segundo grupo (30 ojos) con técnica convencional. Se realizó topografía de elevación (Orbscan II - 2.10³, Orbtex, Inc.) para obtener paquimetría, distancia blanco-blanco (DBB), profundidad de cámara anterior (PCA), queratometrías simuladas, máximas y mínimas (Ksim Max y min respectivamente), queratometrías a los 3 mm y 5 mm (K's 3 mm y 5 mm respectivamente), diferencial anterior y posterior (dif ant y post) y esfera de mejor ajuste anterior y posterior (EMA ant y post), así como microscopía especular de no contacto (Top-Kon SP2000 America Corp, Paramus, NJ) y obtener la densidad

celular endotelial (DCE) y coeficiente de variación (CV) en el preoperatorio, al mes, tres meses y seis meses posterior al implante de los anillos en todos los pacientes. Las imágenes se obtuvieron de la porción central de la córnea de todos los pacientes por un mismo explorador. Los valores de los cambios endoteliales positivos indicarían un incremento en la DCE a través del tiempo y los valores negativos indicarían una disminución en la DCE a través del tiempo, así como el CV. Los pacientes con diagnóstico de queratocono, candidatos para la inserción de anillos intraestromales, fueron operados por cirujanos expertos, tanto con técnica mecánica como con láser de femtosegundos. En todos los pacientes se implantaron anillos intraestromales Intacs® (Addition technology, USA), según el nomograma estandarizado.

El sistema SPSS v.16 fue utilizado para computar las estadísticas descriptivas y la prueba de rangos de signos de Wilcoxon (WSR) fue utilizada para determinar la significancia estadística de los cambios pareados. Un valor de $p < 0.05$ fue considerado estadísticamente significativo.

RESULTADOS

El primer grupo (femtosegundos) se formó con 29 pacientes: 17 mujeres y 12 hombres con una edad promedio de 32.7 años (± 10.6 años, rango 18 – 55 años); el segundo grupo (mecánicos) de 30 pacientes: 20 mujeres y 10 hombres con una edad promedio de 27.9 años (± 8.5 años, rango 18–54 años).

Los datos topográficos (paquimetría, DBB, PCA, Ksim, Kmax y Kmin, K's 3 mm y K's 5 mm, Diff ant y post, EMA ant y post.) no presentaron diferencias estadísticamente significativas entre los pacientes con implante de segmentos con técnica mecánica y aquellos sometidos al láser de femtosegundos, en los 6 meses de seguimiento (Cuadro 1).

La microscopía especular en el primer grupo mostró una densidad celular endotelial preoperatoria de 2,601 cel/mm (± 444 cel) con un CV de 11,655 (± 1.58), al primer mes de 2,340 cel/mm (± 431 cel) con un CV de 11,896 (± 1.34), al tercero de 2,375 cel/mm (± 424 cel) con un CV de 12,413 (± 0.82) y al sexto de 2,214 cel/mm (± 491 cel) con un CV de 12,578 (± 0.60). En el segundo grupo la densidad celular endotelial preoperatoria fue de 2,718 cel/mm (± 435 cel) con un CV de 10,161 (± 2.69); al primer mes de 2,635 cel/mm (± 450 cel) con un CV 10,612 (± 2.43); al tercero de 2,433 cel/mm (± 614 cel) con un CV 10,741 (± 2.12) y al sexto de 2,559 cel/mm (± 438 cel) con un CV de 10,933 (± 2.13) (Cuadro 2, Gráfica 1).

Se analizaron los datos aplicando la prueba de modelo general lineal para medidas repetidas y observamos que en el grupo con técnica asistida de láser de femtosegundos, la densidad de células endoteliales después del primer mes de implantados disminuyó de 2,601 cel/mm a 2,340 cel/mm (261 cel/mm; $p = 0.66$), el cual se mantuvo similar para el tercer mes con un incremento no significativo de 35 cel/mm ($p = 0.99$) y una ligera disminución para el sexto mes de 161 cel/mm ($p = 0.26$) con respecto al tercer mes y un total de

Cuadro 1. Datos topográficos comparativos entre grupos

Medición	Femosegundos (promedio \pm DE)	Mecánico (promedio \pm DE)
Paquimetría		
Preoperatorio	451 mm \pm 64 mm	465 mm \pm 52 mm
Primer mes	442 mm \pm 66 mm	450 mm \pm 69 mm
Tercer mes	456 mm \pm 58 mm	449 mm \pm 65 mm
Sexto mes	451mm \pm 58 mm	450 mm \pm 59 mm
Distancia Blanco-Blanco		
Preoperatorio	11.68 mm \pm 0.34 mm	11.68 mm \pm 0.40 mm
Primer mes	11.71 mm \pm 0.41 mm	11.68 mm \pm 0.40 mm
Tercer mes	11.74 mm \pm 0.42 mm	11.66 mm \pm 0.34 mm
Sexto mes	11.73 mm \pm 0.41 mm	11.71 mm \pm 0.43 mm
Profundidad de CA		
Preoperatorio	3.46 mm \pm 0.42 mm	3.35 mm \pm 0.49 mm
Primer mes	3.36 mm \pm 0.46 mm	3.63 mm \pm 0.84 mm
Tercer mes	3.24 mm \pm 0.36 mm	3.51 mm \pm 0.46 mm
Sexto mes	3.20 mm \pm 0.33 mm	3.39 mm \pm 0.61 mm
K sim (max/min)		
Preoperatorio	4.5 D \pm 2.2 D	6.3 D \pm 3.1 D
Max	50.5 D \pm 5.8 D	52.6 D \pm 6.2 D
Min	46.1 D \pm 4.7 D	46.2 D \pm 4.9 D
Primer mes	2.8 D \pm 1.3 D	4.7 D \pm 2.7 D
Max	46.9 D \pm 4.7 D	46.4 D \pm 9.3 D
Min	43.8 D \pm 4.3 D	43.0 D \pm 3.6 D
Tercer mes	3.5 D \pm 1.5 D	5.6 D \pm 3.6 D
Max	45.9 D \pm 4.0 D	49.3 D \pm 5.8 D
Min	42.3 D \pm 4.0 D	43.6 D \pm 4.4 D
Sexto mes	4.1 D \pm 1.4 D	5.4 D \pm 2.9 D
Max	47.1 D \pm 4.1 D	49.2 D \pm 5.9 D
Min	40.6 D \pm 10.6 D	43.7 D \pm 4.7 D
Diferencial (ant/post)		
Preoperatorio		
Ant	0.032 \pm 0.016	0.033 \pm 0.021
Post	0.069 \pm 0.035	0.067 \pm 0.040
Primer mes		
Ant	0.010 \pm 0.017	0.019 \pm 0.016
Post	0.079 \pm 0.048	0.075 \pm 0.048
Tercer mes		
Ant	0.010 \pm 0.015	0.020 \pm 0.019
Post	0.075 \pm 0.12	0.081 \pm 0.056
Sexto mes		
Ant	0.017 \pm 0.019	0.017 \pm 0.017
Post	0.089 \pm 0.038	0.071 \pm 0.045
Esfera de mejor ajuste (ant/post)		
Preoperatorio		
Ant	7.57 \pm 0.24	7.59 \pm 0.44
Post	6.04 \pm 0.36	6.13 \pm 0.38
Primer mes		
Ant	8.02 \pm 0.32	6.27 \pm 0.51
Post	6.20 \pm 0.32	6.27 \pm 5.18
Tercer mes		
Ant	8.15 \pm 0.34	8.04 \pm 0.45
Post	6.34 \pm 0.28	6.31 \pm 0.52
Sexto mes		
Ant	7.94 \pm 0.32	8.05 \pm 0.48
Post	6.19 \pm 0.34	6.30 \pm 0.48

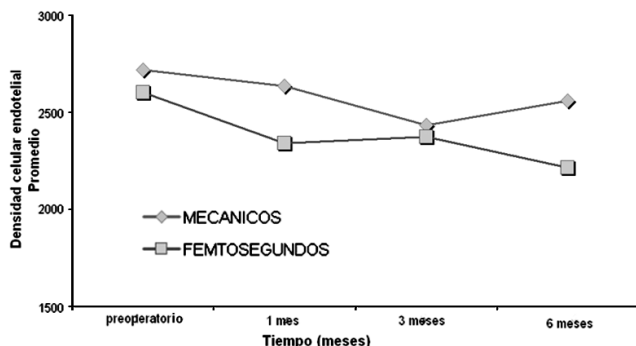
Cuadro 2. Datos comparativos de densidad de células endoteliales y coeficiente de variación

Femtosegundos	Preoperatorio Prom ± DE	1 ^{er} mes Prom ± DE	3 ^{er} mes Prom ± DE	6 ^{to} mes Prom ± DE
DCE	2.601 cel/mm (± 444 cel)	2.340 cel/mm (± 431 cel)	2.375 cel/mm (± 424 cel)	2.214 cel/mm (± 491 cel)
CV	11.655 ± 1.58	11.896 ± 1.34	12.413 ± 0.82	12.578 ± 0.60

Femtosegundos	Preoperatorio Prom ± DE	1 ^{er} mes Prom ± DE	3 ^{er} mes Prom ± DE	6 ^{to} mes Prom ± DE
DCE	2.718 cel/mm (± 435 cel)	2.635 cel/mm (± 450 cel)	2.433 cel/mm (± 614 cel)	2.559 cel/mm (± 438 cel)
CV	10.161 ± 2.69	10.612 ± 2.43	10.741 ± 2.12	10.933 ± 2.13

DCE = Densidad celular endotelial, CV = Coeficiente de variación.

Gráfica 1. Densidad celular endotelial comparativa entre grupos. Se observa la densidad celular endotelial a través del tiempo en pacientes operados de implante de anillos intraestromales con técnica mecánica o con femtosegundos



387 cel/mm a partir del día de la colocación de los anillos, siendo no estadísticamente significativo.

En el grupo con técnica mecánica, la densidad de células endoteliales al primer mes de implantados disminuyó, en menor medida que en el grupo de femtosegundos, de 2,718 cel/mm a 2,635 cel/mm (85 cel/mm; $p = 0.001$), la cual continuó disminuyendo hacia el tercer mes, con una pérdida de 202 cel/mm ($p = 0.001$), lo que no sucedió con el grupo 1 el cual se mantuvo casi similar; y se observó un incremento de 126 cel/mm al sexto mes no estadísticamente significativo ($p = 0.036$).

DISCUSIÓN

Actualmente se utilizan los INTACS para la corrección de miopías bajas y en pacientes con queratocono por su efecto de aplanación corneal. Los segmentos de anillos intraestromales son colocados a 2/3 de la profundidad estromal con lo que se produce un aplanamiento y acortamiento de la curvatura corneal, anillos de mayor grosor tendrán mayor efecto y viceversa (11, 18). Por la posición, grosor y profundidad a la que se colocan los anillos en el estroma corneal es

importante saber si existe algún efecto sobre la morfología endotelial.

Se sabe que el promedio normal de pérdida de células endoteliales se encuentra entre 0.3% y 1.0% por año (14-17). Los procedimientos refractivos pueden tener un efecto aditivo en la densidad endotelial. En usuarios de lentes de contacto existe una mayor disminución celular que va desde 3.6% en dos años a 8.3 % en 3 años (19). En LASIK la pérdida de células endoteliales no ha mostrado ser significativa (20-22). Se ha demostrado una pérdida significativa posterior a la implantación de INTACS, probablemente secundaria a una remodelación indicada por cambios en el coeficiente de variación (13).

En el presente estudio se observó una disminución en la densidad endotelial al primer mes de la colocación de los anillos sólo siendo significativa en el grupo mecánico, quizás debido a una mayor manipulación del tejido; el corte con femtosegundos no requiere habilidad quirúrgica por lo que pudiera ser la causa por la que no hay cambios en este grupo. A los tres meses ambos grupos permanecieron prácticamente sin cambios y hacia los 6 meses observamos una ligera disminución en la densidad endotelial en el grupo de femtosegundos y un aumento en el grupo mecánico no significativa en ambos casos.

Creemos que valorar los datos del presente estudio con un mayor tiempo de seguimiento nos ayudará a comprobar si existen diferencias entre grupos y observar el tiempo de estabilidad endotelial a través del tiempo.

CONCLUSIONES

No existen cambios significativos en la distancia blanco-blanco ni paquimétricos posterior a la implantación de anillos intraestromales. Existe una tendencia a la disminución de la profundidad de la cámara anterior posterior a INTACS con INTRALASE sin que ésta sea significativa. No existe una diferencia estadísticamente significativa en las queratometrías simuladas, máximas y mínimas, así como en la diferencial anterior o posterior. Existe una tendencia a la

disminución de la densidad celular endotelial después del implante de anillos intracorneales con INTRALASE.

Existe efecto sobre el endotelio corneal en pacientes postoperados de implantación de segmentos de anillo intracorneales con antecedentes de queratocono durante un seguimiento de 6 meses, no significativo. Consideramos que es necesario un seguimiento a largo plazo para continuar evaluando el endotelio de estos pacientes. Es necesario determinar el poder del presente estudio y un seguimiento más largo para corroborar dicha tendencia.

REFERENCIAS

- Rabinowitz Y. Keratoconus. *Surv Ophthalmol* 1998; 42:297-319.
- Buratto L, Belloni S, Valeri R. Excimer laser lamellar keratoplasty of augmented thickness for keratoconus. *J Refract Surg* 1998; 14:517-525.
- Sekundo W, Stevens JD. Surgical treatment of keratoconus at the turn of the 20th century. *J Refract Surg* 2001; 17:69-73.
- Koch DD. Refractive surgery for keratoconus: a new approach. *J Cataract Refract Surg* 2000; 26:1099-1100.
- McDonald MB, Kaufman HE, Durrie DS y cols. Epikeratophakia for keratoconus. The nationwide study. *Arch Ophthalmol* 1986; 104:1294-1300.
- Schanzlin DJ, Asbell PA, Burris TE y cols. The intrastromal corneal ring segments. Phase II results for the correction of myopia. *Ophthalmology* 1997; 104:1067-1078.
- Cochener B, Le Floch-Savary G, Colin J. Excimer photorefractive keratectomy (PRK) versus intrastromal corneal ring segments (ICRS) for correction of low myopia. *J Fr Ophthalmol* 2000; 23:663-678.
- Lovisol CF, Fleming JF. Intracorneal ring segments for iatrogenic keratectasia after laser in situ keratomileusis or photorefractive keratectomy. *J Refract Surg* 2002; 18:535-541.
- Colin J, Cochener B, Savary G y cols. INTACS inserts for treating keratoconus: one-year results. *Ophthalmology* 2001; 108:1409-1414.
- Boxer-Wachler BS, Christie JP, Chandra NS y cols. Intacs for keratoconus. *Ophthalmology* 2003; 110:1031-1040.
- Burris TE, Baker PC, Ayer CT y cols. Flattening of the central corneal curvature with Intrastromal corneal rings of increasing thickness: An eye-bank eye study. *J Cataract Refract Surg* 1993; 19(suppl):182-187.
- Sugar A. Ultrafast (femtosecond) laser refractive surgery. *Curr Opin Ophthalmol* 2002; 13:246-249.
- Azar RG, Holdbrook MJ, Lemp M y cols. Two-year corneal endothelial cell assessment following INTACS implantation. *J Refract Surg* 2001; 17:542-548.
- Bourne WM, Nelson LR, Do H. Central endothelial cell changes over a ten-year period. *Invest Ophthalmol Vis Sci* 1997; 38:779-782.
- Carlson KH, Bourne WM, McLaren JW y cols. Variations in human corneal endothelial cell morphology and permeability to fluorescein with age. *Exp Eye Res* 1988; 47:27-41.
- Yee RW, Matsuda M, Schultz RO y cols. Changes in the normal corneal endothelial cellular pattern as a function of age. *Curr Eye Res* 1985; 4:671-678.
- Cheng H, Jacobs PM, McPherson K y cols. Precision of cell density estimates and endothelial cell loss with age. *Arch Ophthalmol* 1985; 103:1478-1481.
- Burris TE, Holmes-Higgin DK, Silvestrini TA y cols. Corneal asphericity in eye bank eyes implanted with the intrastromal corneal ring. *J Refract Surg* 1997; 13:556-567.
- Bourne WM, Holtan SB, Hodge DO. Morphologic changes in the corneal endothelial cells during 3 years of fluorocarbon contact lens wear. *Cornea* 1999; 18:29-33.
- Jones SS, Azar RG, Cristol SM y cols. Effects of laser in situ keratomileusis (LASIK) on the corneal endothelium. *Am J Ophthalmol* 1998; 125:465-471.
- Collins MJ, Carr JD, Stulting RD y cols. Effects of laser in situ keratomileusis (LASIK) on the corneal endothelium 3 years postoperatively. *Am J Ophthalmol* 2000; 131:1-6.
- Perez-Santonja JJ, Sakla HF, Alio JL. Evaluation of endothelial cell changes one year after excimer laser in situ keratomileusis. *Arch Ophthalmol* 1997; 115:841-846.