

# Uso de bevacizumab subconjuntival para el manejo de la neovascularización corneal

Dr. Eduardo Garcia-Arroyo, Dra. Yolanda Macías-Rodríguez, Dr. Alejandro Rodríguez-García

## RESUMEN

**Objetivo:** Demostrar la eficacia de la administración subconjuntival de bevacizumab en el tratamiento de la neovascularización corneal.

**Métodos:** Estudio intervencional, prospectivo, no aleatorio, de 7 ojos con neovascularización corneal por causas diversas. Los pacientes recibieron una dosis única subconjuntival de 2.5 mg de bevacizumab. Se registró la apariencia de los vasos en la córnea mediante fotografías.

**Resultados:** En 5 de los 7 ojos tratados se observó una regresión de aproximadamente 60% en promedio de la neovascularización corneal tomando en cuenta la longitud de los vasos visibles.

**Conclusión:** La inyección subconjuntival de bevacizumab permite una disminución importante de la neovascularización corneal.

**Palabras clave:** Bevacizumab, neovascularización corneal, antiangiogénesis, subconjuntival.

## SUMMARY

**Objective:** To demonstrate the efficacy of the subconjunctival administration of bevacizumab in the treatment of corneal neovascularization.

**Methods:** This was an interventional, prospective, not randomized study involving 7 eyes with corneal neovascularization due to different causes. All patients received a single dose of 2.5 mg of subconjunctival bevacizumab. Corneal vascularization appearance was photographically documented.

**Results:** 5 of 7 eyes showed an average of 60% regression in the corneal neovascularization as we measured the length of the visible vasculature.

**Conclusion:** Subconjunctival injection of bevacizumab allows an important regression in the corneal neovascularization.

**Key words:** Bevacizumab, corneal neovascularization, antiangiogenesis, subconjunctival.

## INTRODUCCIÓN

La neovascularización de la córnea es causa de pérdida de la transparencia de la misma y también es un factor de riesgo para rechazo quirúrgico y falla secundaria de trasplantes de córnea (1).

La neovascularización corneal es producto de un desbalance a favor de una sobrerregulación de factores angiogénicos, esto como resultado de un proceso inflamatorio y/o de hipoxia que altera el sistema inmunológico en la córnea, ocasionado por algunos factores producidos por queratocitos y leucocitos. Algunos de los factores más importantes como factores de crecimiento de fibroblastos, IL-1, IL-2 y el

factor de crecimiento endotelial vascular (VEGF) degradan la membrana basal de los vasos perilímbricos, por lo que las células endoteliales de estos vasos pueden llegar a migrar y formar nuevos vasos (1).

El bevacizumab es un anticuerpo monoclonal humanizado que bloquea selectivamente la cascada de formación del VEGF y, con esto, disminuye la formación de vasos sanguíneos. Este medicamento ya ha sido ampliamente utilizado a nivel de coroides y retina, demostrando que es capaz de disminuir los neovasos ya formados y de inducir regresión de éstos.

El presente estudio se ha llevado a cabo para probar la eficacia y seguridad del tratamiento de la neovascularización corneal con bevacizumab subconjuntival.

Cuadro 1. Agudeza visual inicial y final

Paciente	Enfermedad de base	Tratamiento actual	AV mejor corregida inicial	AV mejor corregida post-tx
1	Disfunción límbica	Loteprednol Carboximetil-celulosa Azopt	CD 50 cm	CD 50 cm
2	Queratoconjuntivitis atópica	Loteprednol Lodoxamida Astemizol sistémico	CD 30	CD 30
3	Queratitis por exposición HP guar	Carboximetil-celulosa	20/60	20/60
4	Rosácea ocular	Vibramicina Eritromicina Loteprednol	20/200	20/200
5	Queratoconjuntivitis atópica Loteprednol Lodoxamida	Carboximetil-celulosa	20/60	20/60
6	Rosácea ocular	Hidroxiopropil-metil celulosa Vibramicina Loteprednol Eritromicina	20/200	20/200
7	S/P QPP por trauma penetrante (x 6 QPP)	Azatriopina	MM	MM

## MATERIALES Y MÉTODOS

Se realizó un estudio intervencional, prospectivo, no aleatorio de una serie de casos. Todos los pacientes firmaron la hoja de consentimiento informado protocolaria aplicada en nuestro centro de atención para las cirugías oculares, basada en los términos de los Artículos 80, 81, 82 y 83 de la Ley General de Salud en Materia de Prestación de Servicios de Atención Médica.

Los pacientes fueron elegidos por presentar vascularización corneal en diferentes niveles de profundidad y cuadrantes, sin importar la patología subyacente que los haya provocado, y el tratamiento que estuviesen usando para ello y manteniendo el mismo sin haberlo alterado.

El protocolo para la aplicación de la inyección subconjuntival de bevacizumab consistió en lo siguiente: se realizó una inspección de la córnea en la lámpara de hendidura, analizando la formación de neovasos y se documentó fotográficamente la misma. Bajo anestesia tópica con tetracaína al 0.5%, se instiló una gota de yoduro de povidona 5% (Betadine®) y se colocó un blefarostato. Empleando una jeringa de 1ml con

aguja 30 g, se aplicó 0.1 ml (2.5 mg) de bevacizumab en solución (Avastin® [Genentech/Roche/Chugai]) (2), distribuyéndola en tres puntos de inyección, colocando éstos cerca del limbo donde se encontraban los vasos corneales de mayor calibre.

Al término de las inyecciones, se instiló una gota de ciprofloxacino tópico 0.3% (Ciloxan® [Alcon Laboratories, Inc]) como profilaxis antibacteriana, continuando el uso de éste cada ocho horas por tres días posteriores a la inyección subconjuntival de bevacizumab. Los pacientes fueron citados al día siguiente de la inyección y posteriormente cada semana por 4 semanas para la documentación fotográfica de los neovasos, toma de agudeza visual mejor corregida, tonometría y detección de efectos adversos.

Se midió la longitud de los vasos visibles mediante fotografía con lámpara de hendidura, tomando como parámetro la longitud horizontal de la córnea (12 mm) y partiendo de esto una medición aproximada del tamaño de la vascularización sumando la longitud de éstos. Esto fue realizado de la misma manera en las fotografías de los pacientes posteriores a la inyección de bevacizumab, cada semana por un mes.

## RESULTADOS

Se incluyeron un total de 7 ojos de 5 pacientes, 6 (86 %) hombres y 1 (14 %) mujer, con una edad promedio al inicio del tratamiento de 42 años (rango: 28–68 años).

Las causas de la neovascularización corneal fueron: 2 (28.5 %) ojos con rosácea ocular, 2 (28.5 %) ojos con queratoconjuntivitis atópica, 1 (14.2 %) ojo con queratopatía por exposición, 1 (14.2 %) ojo con disfunción límbica, y 1 (14.2 %) ojo con trasplante de córnea múltiple.

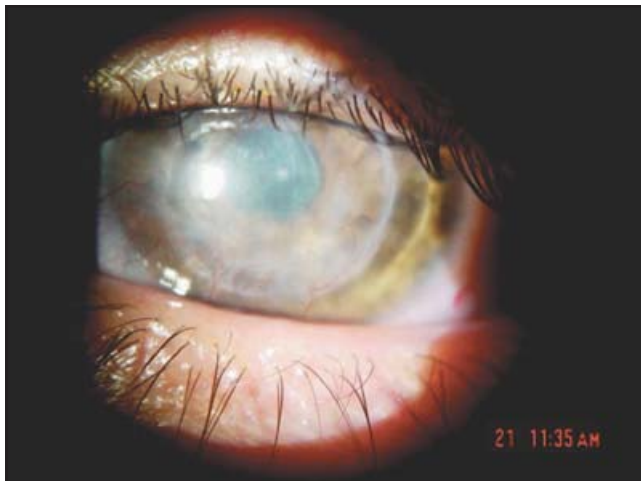
En 5 (71.4 %) de los ojos tratados, se observó una disminución parcial pero evidente de la neovascularización corneal a la semana de tratamiento (Cuadro 1), especialmente de los vasos de menor calibre (Figuras 1, 2). Los vasos de mediano y mayor calibre tuvieron una regresión parcial únicamente (Figuras 3, 4).

En el sitio de la regresión vascular corneal, permaneció una área de opacidad estromal (Figuras 5, 6).

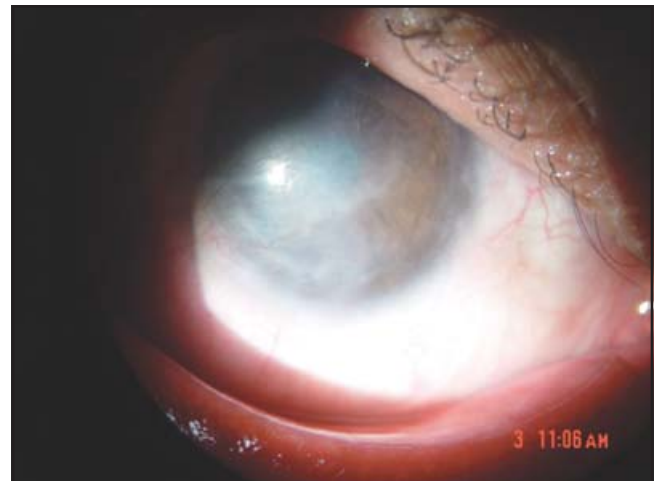
Se dio seguimiento clínico durante 4 semanas completas para todos los casos, y la disminución más dramática en la neovascularización se observó a la primera semana de haberse aplicado el bevacizumab subconjuntival.

La agudeza visual permaneció sin cambios durante todo el seguimiento postinyección, aunque todos los pacientes reportaron haber experimentado una sensación subjetiva de mejoría en la capacidad visual.

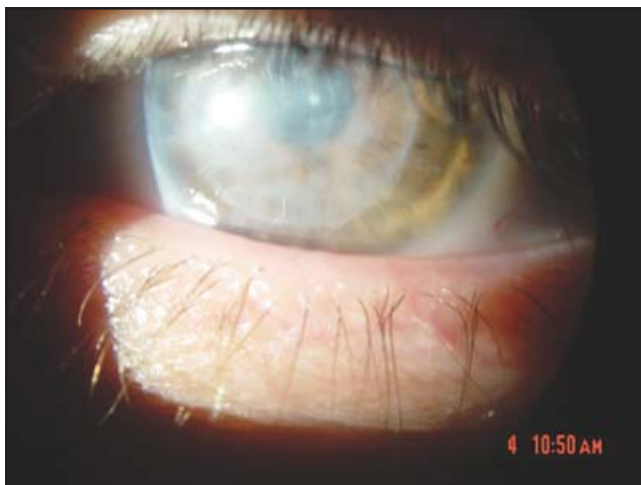Durante el seguimiento posterior a la inyección de bevacizumab, no se encontraron datos de efectos adversos como toxicidad conjuntival y/o en cámara anterior, inflamación, infección o aumento de la presión intraocular en ningún ojo tratado. En todas las aplicaciones hubo hemorragia subconjuntival, la cual se resolvió totalmente en un tiempo prome-



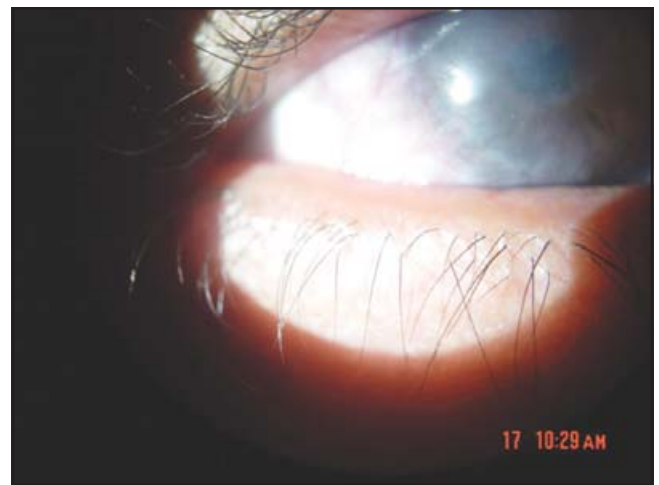**Fig. 1.** Fotografía con lámpara de hendidura en paciente 4 con PKP y neovascularización corneal previa inyección de bevacizumab. Se observan neovasos en cuadrante inferonasal e inferotemporal.



**Fig. 3.** Paciente 5 antes de tratamiento. Se observan grandes neovasos en área temporal que llegan a la pupila.



**Fig. 2.** Fotografía con lámpara de hendidura de paciente 4, 15 días después del tratamiento con bevacizumab. Se observa una disminución importante de los neovasos previos.



**Fig. 4.** Paciente 5 después de tratamiento con bevacizumab. Se observa disminución de la longitud y el calibre de los vasos. Estos ya no llegan a la pupila.

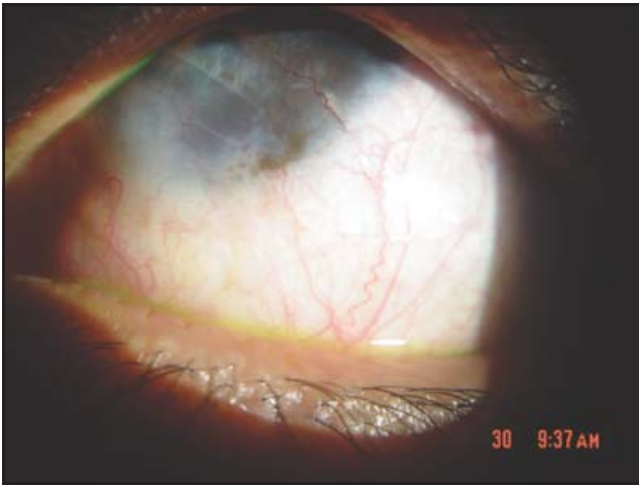


Fig. 5. Paciente con vascularización sobre transplante tectónico.

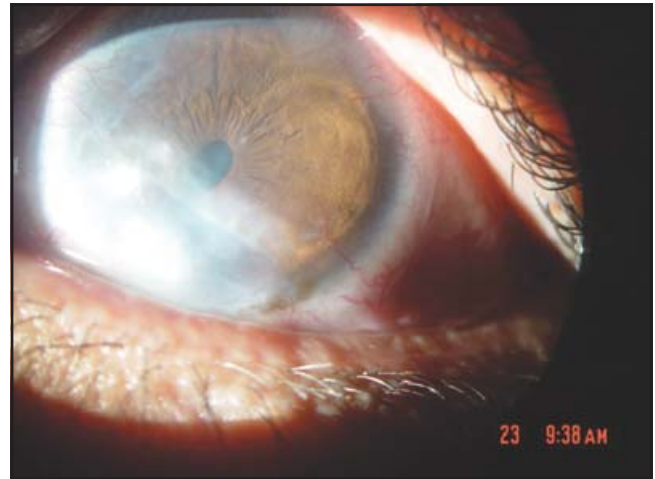

Fig. 6. Mismo paciente con disminución de vasos corneales pero con formación de leucoma en donde estos estaban.

dio de 14 días, sin dejar secuelas. Durante el procedimiento, todos los pacientes refirieron dolor tolerable durante la aplicación del biológico.

## DISCUSIÓN

El bevacizumab es un antiangiogénico formado por un anticuerpo monoclonal recombinante humanizado que se une al VEGF en sus receptores Flt-1 y KDR, (3, 4) deteniendo así la cascada de formación de neovasos e inhibiendo el estímulo que sostiene a los neovasos ya presentes (5).

Esta molécula se ha utilizado exitosamente en la neovascularización retiniana logrando la regresión de los neovasos. Existen escasos reportes en la literatura del uso del bevacizumab en el tratamiento de neovascularización corneal en humanos tratados de la misma forma en que se realizó el presente estudio (6). Durante el estudio se logró demostrar que la inyección subconjuntival de bevacizumab tiene, efectivamente, un efecto regresivo sobre los neovasos que se desarrollan en la córnea sin que se hayan presentado efectos adversos durante la duración del estudio.

Estos resultados pueden compararse con otros estudios que se han llevado a cabo anteriormente con el mismo propósito, inyectando el bevacizumab de forma subconjuntival 0.1 ml. En un estudio realizado por Doctor y cols., se encontró una disminución de los neovasos en los ocho pacientes tratados, aunque en este estudio no se trató de medir cuánto disminuyó la vascularización (6). En este estudio, los pacientes fueron reinyectados en forma mensual, algunos recibiendo hasta 3 dosis sin que hayan registrado efectos adversos; estas reinyecciones se llevaron a cabo sin seguir un protocolo estricto. Bahar y cols., reportan un grupo de 10 pacientes tratados con la misma dosis y forma de aplicación de bevacizumab, encontrando que 7 de ellos mostraron regresión de neovasos. En este estudio se intentó cuantificar la regresión y reportan un 29 % de regresión de su-

perficie corneal afectada por neovasos (7). A pesar de que existió una franca regresión de la neovascularización y una discreta mejoría en la claridad corneal en la mayoría de los ojos tratados, la agudeza visual permaneció igual al final del estudio. Esto probablemente se deba a que esta mejoría en la claridad de la córnea no fue lo suficientemente significativa y a que existieron alteraciones en la composición (leucomas, depósitos lipídicos), en la curvatura (astigmatismo irregular) y otras patologías oculares concomitantes (catarata, maculopatía, etc.) en los ojos tratados.

El hecho de que no se haya logrado una mejoría en la agudeza visual en los ojos tratados, no significa que el tratamiento de la neovascularización corneal con bevacizumab no tenga utilidad alguna. Debemos considerar que el éxito en la supervivencia de un transplante de córnea radica primordialmente en la avascularidad de la misma. Dicho en otros términos, el principal factor de riesgo que afecta la supervivencia del botón corneal donante y que incrementa la posibilidad de rechazo allográfico es precisamente la vascularización de la córnea.

Existe la posibilidad de que la regresión haya sido parcial o incompleta debido a que, aunque el VEGF es el estímulo más importante para la formación de neovasos, otros factores angiogénicos como las interleucinas IL-1 e IL-2, al no haberse inhibido, mantienen un cierto estímulo para que los neovasos se mantengan. Bahar y cols. consideran también estos factores como causa de no haber encontrado mejoría en tres de sus pacientes. Además mencionan la posibilidad de que pueda ser necesaria una mayor frecuencia de administración o una mayor dosis y el que el bevacizumab inhibe neovasos recientes y casi no tiene efectos sobre neovasos antiguos (7).

En dos de los casos reportados en el presente estudio, no se observó regresión de los neovasos; uno de los ojos presentó una disfunción límica parcial y otro ojo con queratoplastias múltiples secundarias a trauma penetrante. Es difícil saber si la severidad de estos dos casos o la misma etiología son factores que influyen en el éxito del tratamiento debido a que son pocos los casos y muy disímiles entre ellos.

El presente estudio apoya la teoría de la eficacia del bevacizumab para el tratamiento de la neovascularización corneal, aunque se necesita confirmar esto analizando un mayor número de pacientes tratados y, si es posible, con características patológicas y anatómicas similares (8, 9).

La documentación de los casos y de la regresión de los neovasos podría ser más eficiente, empleando una rejilla en la lente del equipo fotográfico, facilitando así la contabilización del número de vasos sanguíneos preexistentes y posteriores a la inyección de bevacizumab. Por otra parte, sería ideal tener la posibilidad de llevar a cabo una angiografía corneal para documentar el comportamiento de los neovasos de una manera más objetiva.

Tomando en cuenta este estudio y los que se han realizado por otros autores, es sensato considerar que se debe de iniciar un estudio con un universo de pacientes mayor y comparar éstos contra placebo y mejor controlado, por ejemplo, todos los pacientes con el mismo tipo de patología de base. Lamentablemente, el número de pacientes que desarrollen neovascularización con la misma patología pudiera ser muy limitado en pacientes de un mismo centro de atención oftalmológica, requiriéndose un estudio colaborativo multicéntrico.

Otro punto a tomar en cuenta, es que se ha usado el bevacizumab de forma tópica (aplicación de gotas) con resultados menos favorables encontrando efectos secundarios y menor efectividad, por lo que es probable que el tratamiento a continuar en estudio sea el de administración subconjuntival (10).

La contribución más importante que puede desprenderse de este estudio es el hecho de poder apoyar la aplicación subconjuntival de bevacizumab (11, 12) como una terapia útil y segura en la vascularización corneal y el seguimiento de algunos de los pacientes tratados que experimentaron regresión significativa de la vascularización de la córnea y que posteriormente reciban una queratoplastia penetrante la cual resulte con mayor sobrevida de la esperada.

## REFERENCIAS

1. Epstein RJ, Stulting RD, Hendricks RL, Harris DM. Corneal neovascularization. Pathogenesis and inhibition. *Cornea* 1987; 6(4):250-257.
2. Erdurmus M, Totan Y. Graefes Subconjunctival bevacizumab for corneal neovascularization. *Arch Clin Exp Ophthalmol* 2007; 245(10):1577-1579.
3. Kim R. Introduction, mechanism of action and rationale for anti-vascular endothelial growth factor drugs in age-related macular degeneration. *Indian J Ophthalmol* 2007; 55:413-415.
4. Hosseini H, Nejabat MA. Potential therapeutic strategy for inhibition of corneal neovascularization with new anti-VEGF agents. *Med Hypotheses* 2007; 68:799-801.
5. Amano S, Rohan R y cols. Requirement for Vascular Endothelial Growth Factor in Wound- and Inflammation- Related Corneal Neovascularization. *Invest Ophthalmol Vis Sci* 1998; 39(1):18-22.
6. Doctor PP, Bhat PV, Foster CS. Subconjunctival Bevacizumab for Corneal Neovascularization. *Cornea* 2008; 27:992-995.
7. Bahar I, Kaiserman I, McAllum P y cols. Subconjunctival Bevacizumab Injection for Corneal Neovascularization. *Cornea* 2008; 27:142-147.
8. Barbel M, Kenyon EE, Voest CC y cols. A Model of Angiogenesis in the Mouse Cornea. *Invest Ophthalmol Vis Sci*, 1996; 37:1625-1632.
9. Manzano R, Peyman G, Khan P, Carvounis P y cols. Inhibition of experimental corneal neovascularization by Bevacizumab (AVASTIN). *Brit J Ophthalmol* 2007; 91:804-807.
10. Kim SW, Ha B, Kim EK, Tchah H y cols. The Effect of Topical Bevacizumab on Corneal Neovascularization. *Ophthalmology* 2008; 115(6):33-38.
11. Patrick M, Pan SF, Plambeck S, Ferguson TA. Interactions Regulate Neovascularization in the Cornea. *Invest Ophthalmol Vis Sci* 2003; 44:93-98.
12. Dana MR, Streilein JW. Loss and restoration of immune privilege in eyes with corneal neovascularization. *Invest Ophthalmol Vis Sci* 1996; 37(12):2485-2494.